- Copyright - Il Pensiero Scientifico Editore downloaded by IP 3.17.74.153 Mon, 29 Apr 2024, 16:59:31

Procedura ibrida di rivascolarizzazione coronarica percutanea con impiego combinato di stent medicato e scaffold bioriassorbibile per il trattamento di lesioni coronariche complesse

Massimo Fineschi, Arcangelo Carrera, Carlo Pierli

U.O.C. Emodinamica, Azienda Ospedaliera Universitaria Senese, Siena

Drug-eluting stents (DES) have significantly improved the outcome of percutaneous coronary intervention (PCI); however, several concerns remain regarding late adverse events associated with the presence of a permanent rigid metallic cage that might impair the natural healing process of the coronary vessel wall. Recently, PCI with bioresorbable vascular scaffolds (BVS) has emerged as an interesting alternative with several potential advantages related to the complete resorption process that occurs within 3-5 years. As a consequence, it reduces the trigger for persistent inflammation, enables restoration of normal vessel reactivity and facilitates positive remodeling. However, current BVS have several limitations, including thicker and wider struts, less radial strength, and limited expansion. A hybrid strategy, combining the use of BVS and DES, is a novel approach that could be useful to avoid the limitations of currently available BVS, particularly in case of PCI for complex coronary lesions.

We describe a case of hybrid percutaneous intervention with BVS in combination with DES for managing complex lesions unsuitable for pure scaffolding percutaneous coronary intervention.

Key words. Bioresorbable vascular scaffolds; Complex coronary lesions; Percutaneous coronary intervention.

G Ital Cardiol 2017;18(9 Suppl 1):21S-23S

INTRODUZIONE

Sebbene gli stent metallici a rilascio di farmaci (DES) di ultima generazione abbiano raggiunto ottimi risultati in termini di efficacia e sicurezza nel breve e nel lungo termine, alcune problematiche (trombosi tardiva, neoaterosclerosi) legate alla presenza di una struttura metallica permanente, restano ancora aperte[1].

Gli scaffold bioriassorbibili (BVS) rappresentano la possibilità di superare tali limiti con l'obiettivo di avere una *restitutio ad integrum* della coronaria sottoposta a rivascolarizzazione percutanea (PCI) entro 3-5 anni dalla procedura[2,3].

Tali dispositivi ad oggi presentano però delle limitazioni nella possibilità di impianto in parte legate alla loro struttura, in parte alla limitata disponibilità di misure ed anche al loro costo. In presenza di lesioni coronariche complesse è probabile la presenza di segmenti coronarici in cui l'impianto di un BVS possa risultare inappropriato, in questi casi tuttavia è possibile l'impiego di una strategia "ibrida" che prevede l'impianto combinato di DES e BVS al fine di avere i vantaggi di entrambi[4].

© 2017 Il Pensiero Scientifico Editore

M.F. dichiara di aver ricevuto onorari in qualità di relatore da Abbott, St. Jude Medical e Boston Scientific. Gli altri autori dichiarano nessun conflitto di interessi.

Per la corrispondenza:
Dr. Massimo Fineschi U.O.C. Emodinamica, Azienda Ospedaliera Universitaria Senese, Viale Bracci 14, 53100 Siena
e-mail: orfine@tin.it

CASO CLINICO

Il caso che presentiamo riguarda un uomo di 60 anni, fumatore, iperteso, dislipidemico, che giungeva alla nostra osservazione per dolore toracico tipico ad andamento subentrante insorto circa 48h prima del ricovero. Non venivano riferite precedenti malattie degne di nota nell'anamnesi. Al momento del ricovero l'ECG non mostrava alterazioni significative di tipo ischemico, vi era un minimo aumento della troponina ad alta sensibilità. All'ecocardiogramma non vi erano alterazioni della cinesi segmentaria e anche l'Rx del torace era nei limiti. Il paziente veniva quindi sottoposto a coronarografia, che evidenziava una coronaria destra poco rappresentata ed indenne da stenosi mentre la coronaria sinistra mostrava una malattia aterosclerotica diffusa con stenosi significativa sul tronco comune (TC) e stenosi critiche a più livelli dell'arteria discendente anteriore (DA) fino al tratto distale; erano inoltre evidenti stenosi critiche anche a carico dell'arteria circonflessa (Cx) prossimale e sul ramo marginale (Figura 1A-B).

Abbiamo deciso di eseguire una valutazione con ecografia intracoronarica (Figura 1C). Tale indagine ha confermato la malattia del TC, localizzata alla biforcazione con la Cx (il cui ostio appariva indenne) e ha confermato la presenza di una malattia diffusa lungo la DA con presenza di placche fibrose ed assenza di calcificazioni significative. Dopo valutazione con l'Heart Team, soprattutto in considerazione della diffusione della malattia aterosclerotica sulla DA, abbiamo deciso di procedere con la PCI.

Le possibili opzioni erano: 1) una rivascolarizzazione con impianto di DES in tutte le lesioni, 2) una rivascolarizzazione

- Copyright - Il Pensiero Scientifico Editore downloaded by IP 3.17.74.153 Mon, 29 Apr 2024, 16:59:31

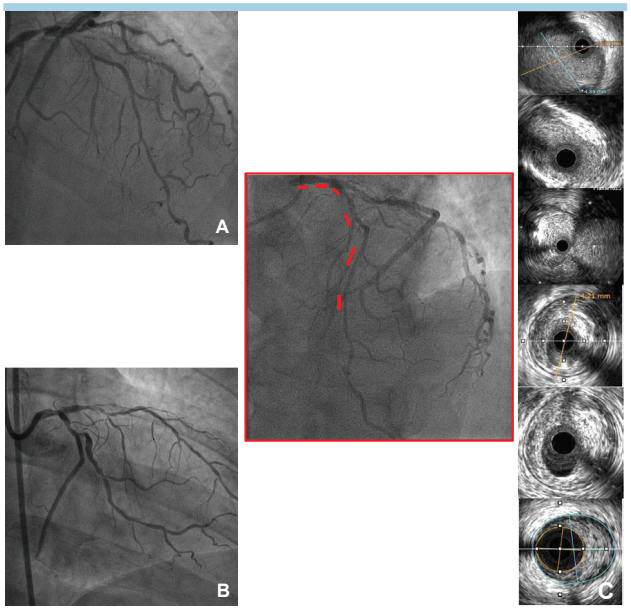

Figura 1. *A*: angiografia basale della coronaria sinistra con evidenza di malattia diffusa dal tronco comune fino al terzo distale della discendente anteriore. *B*: stenosi critiche sono presenti anche sulla circonflessa prossimale e sul ramo marginale. *C*: le immagini all'ecografia intracoronarica mostrano un diametro del tronco comune di 5 mm e la presenza di placche fibrose sulla discendente anteriore.

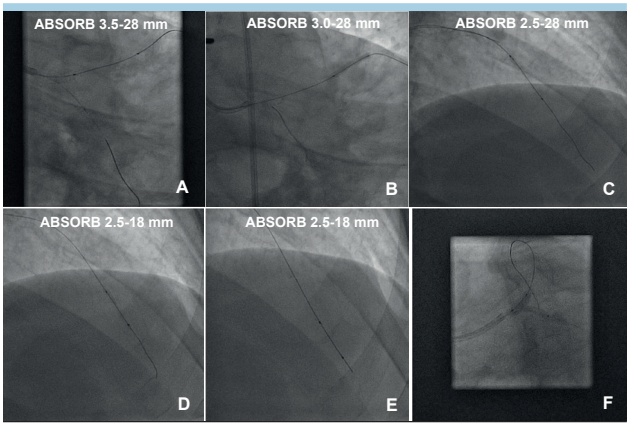

Figura 2. *A*: impianto del primo scaffold bioriassorbibile (BVS) con tecnica "edge to edge" con lo stent medicato. *B*: impianto del secondo BVS con tecnica "scaffold to scaffold" con il primo BVS impiantato. *C*: impianto del terzo BVS. *D*: impianto del quarto BVS. *E*: impianto del quinto BVS. *F*: "kissing balloon" finale sulla biforcazione del tronco comune.

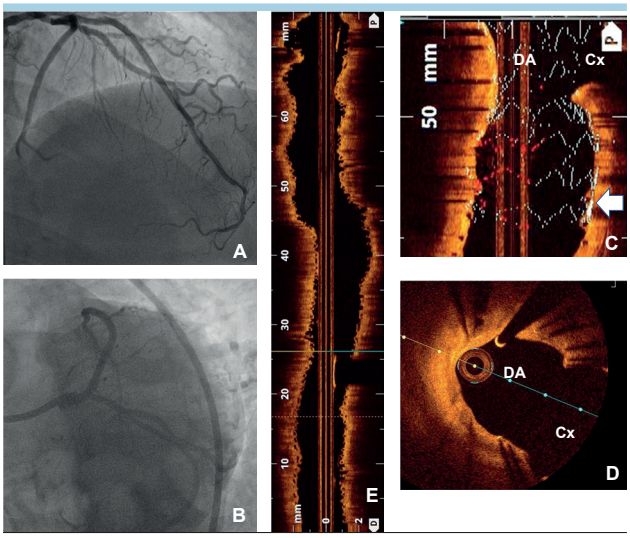

Figura 3. *A*: controllo angiografico finale della discendente anteriore (DA). *B*: controllo angiografico finale dell'arteria circonflessa (Cx)/ramo marginale. *C*: controllo con tomografia a coerenza ottica (OCT) che evidenzia minimo "overlap" delle maglie dello scaffold bioriassorbibile (BVS) sopra le maglie dello stent medicato sulla DA prossimale (freccia). *D*: controllo con OCT che evidenzia ampia apertura della Cx. *E*: scansione longitudinale con OCT che evidenzia buona espansione ed apposizione dei BVS impiantati.

con impianto di BVS in tutte le lesioni o 3) una rivascolarizzazione tipo stenting "ibrido" con impianto sia di DES che di BVS. In questo specifico caso la strategia ibrida era resa necessaria dalle dimensioni del TC (≥5 mm) dove non sarebbe stato possibile impiantare un BVS e allo stesso tempo al fine di evitare un "full metal jacket" utilizzando solo DES sulla DA. In tale modo è possibile preservare il paziente dai rischi correlati alla presenza di un "metallic caging" permanente, garantendo la possibilità di un successivo intervento chirurgico qualora necessario, dando la possibilità di un recupero della vasomotricità coronarica e di un possibile rimodellamento positivo del vaso[5]. Abbiamo quindi deciso di utilizzare i DES per la lesione del TC e per il trattamento della Cx, riservando i BVS al trattamento della DA per un "full plastic jacket". Inizialmente sono state trattate le stenosi sul ramo circonflesso mediante impianto di DES dapprima sul ramo marginale (2.75 x 38 mm) e poi sulla Cx prossimale (3.0 x 18 mm). Per il trattamento del TC abbiamo deciso di procedere con una strategia "provisional" che prevedeva l'impianto di un solo DES allineato con la DA; rimanevano tuttavia due problematiche: 1) in quale direzione eseguire l'impianto dei BVS sulla DA, se cioè in senso distale-prossimale come generalmente si procede per evitare di dover attraversare più volte i BVS impiantati, oppure in senso prossimale-distale, per evitare di "atterrare" con il BVS più prossimale all'interno del TC o comunque avere un "overlap" non ottimale con il DES, vista la limitata disponibilità di misure; 2) quale tecnica utilizzare per l'"overlap tra il DES e il BVS e quale impiantare per primo.

Abbiamo deciso di iniziare la procedura con l'impianto di un DES (4.5 x 15 mm) sul TC allineato sulla DA ed abbiamo optato per una tecnica di "edge to edge" con l'intento di evitare o rendere minimo l'"overlap" tra il DES e il primo BVS sulla DA. La scelta di impiantare prima il DES consente, in caso di minimo "overlap", di evitare problemi di malapposizione tardiva del DES una volta che il BVS viene riassorbito[6]. Successivamente abbiamo impiantato sulla DA, con la tecnica "scaffold to scaffold", 5 Absorb BVS (Abbott Vascular, Santa Clara, CA, USA) in direzione prossimale-distale, dopo aver eseguito un'aggressiva pre-dilatazione di tutte le lesioni, per una lunghezza totale di 120 mm (Figura 2A-E). Tutti gli Absorb BVS impiantati sono stati post-dilatati con palloni non complianti insufflati ad alte atmosfere. Infine, abbiamo eseguito un "kissing balloon" sulla biforcazione del TC (Figura 2F). Al controllo angiografico finale era evidente un buon risultato su tutte le lesioni trattate (Figura 3A-B). Al fine di valutare ed eventualmente ottimizzare l'impianto dei 5 BVS

- Copyright - Il Pensiero Scientifico Editore downloaded by IP 3.17.74.153 Mon, 29 Apr 2024, 16:59:31

sulla DA e del DES sul TC, abbiamo eseguito un controllo con tomografia a coerenza ottica. Tale indagine ha evidenziato una buona espansione ed apposizione del DES sul TC, con ampia apertura delle maglie verso la Cx, ed un corretto posizionamento dei BVS con un minimo "overlap" tra il DES e il BVS più prossimale (solo alcuni "strut" del BVS sopra quelli del DES) (Figura 3C-E).

Il paziente ha completato un follow-up clinico di 15 mesi, sta ancora assumendo duplice terapia antiaggregante, non ha avuto eventi cardiovascolari e non ha mai riportato episodi di angina; abbiamo programmato un controllo angiografico a 3 anni dalla procedura.

DISCUSSIONE

I BVS rappresentano una promettente alternativa all'uso dei DES nel trattamento percutaneo delle stenosi coronariche, per i potenziali vantaggi legati al completo riassorbimento in pochi anni. Tuttavia, almeno fino ad oggi, i BVS presentano alcune limitazioni tecniche all'impianto legate allo spessore e alla larghezza delle maglie, alla ridotta forza radiale e alla limitata possibilità di espansione. Il razionale per una tecnica di stenting "ibrido" è essenzialmente correlato a problematiche di dimensioni dei vasi (diametro >4.0 mm o <2.5 mm), alla presenza di rami collaterali coinvolti nella lesione con diametro >2.5 mm, alla presenza di una discrepanza di calibro significativa e alla presenza di lesioni aorto-ostiali. Nel trattamento di lesioni coronariche complesse è probabile che ci sia il coinvolgimento di segmenti in cui non è possibile l'impianto di BVS, questo però non dovrebbe necessariamente pregiudicare il loro impiego.

Nel caso descritto, la necessità di trattare il TC, che aveva un diametro ≥5 mm, unitamente alla presenza della biforcazione Cx-DA e alla discrepanza di calibro tra il corpo del TC e la zona di atterraggio del BVS nella DA, rendevano impossibile una rivascolarizzazione con il solo impianto di BVS. Tuttavia la scelta di una strategia ibrida ci ha consentito di evitare la presenza un lungo "metallic caging" permanente sulla DA. Quando decidiamo di utilizzare i BVS, ed in particolare in caso di strategia ibrida, l'impiego di un'ottimale tecnica di impianto, che preveda un'accurata preparazione delle lesioni e la successiva post-dilatazione, deve essere mandatoria[7,8]. Inoltre la presenza di "overlap" multipli e il trattamento di lesioni complesse rendono l'impiego dell'imaging, sia pre-procedurale che post-procedurale, di fondamentale importanza per l'ottimizzazione della procedura e per evitare le complicanze a distanza[9]. Nella scelta dei pazienti da candidare a procedure ibride complesse, deve essere attentamente valutata la possibilità di una duplice terapia antiaggregante a lungo termine al fine di ridurre il rischio di trombosi tardiva[10]. Le limitazioni dei BVS ad oggi disponibili rendono il loro impiego impossibile/inappropriato in alcune lesioni coronariche sia per la localizzazione che per la complessità; in questi casi l'impiego di una strategia di impiego combinato con i DES può comunque essere vantaggiosa al fine di limitare la lunghezza di segmenti coronarici coperti da stent metallici permanenti.

RIASSUNTO

Gli stent medicati (DES) hanno migliorato in modo significativo l'outcome delle procedure di rivascolarizzazione coronarica percutanea (PCI), tuttavia restano aperte alcune problematiche legate alla permanenza della struttura metallica che, condizionando il naturale processo di guarigione della parete arteriosa, aumenta l'incidenza di eventi tardivi. Recentemente l'impiego di scaffold bioriassorbibili (BVS) nelle procedure di PCI si è proposto come un'interessante alternativa ai DES con molti possibili vantaggi legati al completo riassorbimento che si realizza entro 3-5 anni dall'impianto. Tuttavia, i BVS ad oggi disponibili hanno alcune limitazioni legate allo spessore e alla larghezza delle maglie, alla minore forza radiale e alle limitate capacità di espansione. Al momento attuale, vi sono limitate disponibilità come diametri e lunghezze. Una strategia ibrida, che combini l'uso di BVS e DES, è un nuovo approccio che può risultare utile per superare i limiti dei BVS attualmente disponibili soprattutto in caso di PCI per lesioni coronariche complesse.

Descriviamo un caso di rivascolarizzazione percutanea ibrida con l'uso combinato di BVS e DES per il trattamento di lesioni coronariche complesse in cui il solo impiego di BVS sarebbe stato non appropriato.

Parole chiave. Lesioni coronariche complesse; Rivascolarizzazione coronarica percutanea; Scaffold bioriassorbibile.

BIBLIOGRAFIA

1. Palmerini T, Benedetto U, Biondi-Zoccai G, et al. Long-term safety of drug-eluting and bare-metal stents: evidence from a comprehensive network meta-analysis. J Am Coll Cardiol 2015;65:2496-507.

2. Serruys PW, Garcia-Garcia HM, Onuma Y. From metallic cages to transient bioresorbable scaffolds: change in paradigm of coronary revascularization in the upcoming decade? Eur Heart J 2012;33:16-25b.

3. Gao R, Yang Y, Han Y, et al.; ABSORB China Investigators. Bioresorbable vascular scaffolds versus metallic stents in patients with coronary artery disease: ABSORB China trial. J Am Coll Cardiol 2015;66:2298-309.

4. Tanaka A, Jabbour RJ, Mitomo S, Latib A, Colombo A. Hybrid percutaneous coronary intervention with bioresorbable vascular scaffolds in combination with drug-eluting stents or drug-coated balloons for complex coronary lesions. JACC Cardiovasc Interv 2017;10:539-47.

5. Robaei D, Carlyle A, Jepson N. "Full bioresorbable jacket": alternative to very long segment metallic stenting in a young patient with diffuse coronary artery disease. Int J Cardiol 2016;223:361-3.

6. Yew KL. Overlapping technique for hybrid percutaneous coronary intervention strategy utilising drug eluting stent and ABSORB bioresorbable vascular scaffold. Int J Cardiol 2015;178:e8-e10.

7. Tanaka A, Jabbour RJ, Latib A, Colombo A. Bioresorbable vascular scaffolds: from patient selection to optimal scaffold implantation; tips and tricks to minimize device failure. Catheter Cardiovasc Interv 2016;88(Suppl 1):10-20.

8. Tanaka A, Latib A, Kamawamoto H, et al. Clinical outcomes of a real-world cohort following bioresorbable vascular scaffold implantation utilising an optimized implantation strategy. EuroIntervention 2017;12:1730-7.

9. Colombo A, Ruparelia N. Who is thrombogenic: the scaffold or the doctor? Back to the future! JACC Cardiovasc Interv 2016;9:25-7.

10. Serruys PW, Chevalier B, Sotomi T, et al. Comparison of an everolimus-eluting bioresorbable scaffold with an everolimus-eluting metallic stent for the treatment of coronary artery stenosis (ABSORB II): a 3 year, randomised, controlled, single-blind, multicentre clinical trial. Lancet 2016;388:2479-91.